



INHALT/INDEX/INDICE

| | SEITE |
|---|--------------|
| DIE TECHNIK DER TRANSSPHENOIDALEN OPERATION | 2 |
| LITERATUR | 19 |
| DIE INSTRUMENTE NACH PROF. DR. BUCHFELDER | 20 |
| VORSCHLAG ZUR SATZZUSAMMENSTELLUNG | 26 |

| | PAGE |
|---|-------------|
| <i>THE TECHNIQUE OF TRANSSPHENOIDAL SURGERY</i> | <i>2</i> |
| <i>REFERENCES.....</i> | <i>19</i> |
| <i>INSTRUMENTS ACCORDING TO PROF. DR. BUCHFELDER.....</i> | <i>20</i> |
| <i>RECOMMENDATION FOR COMPLETE SET</i> | <i>26</i> |

| | PAGINA |
|---|---------------|
| TECNICA DE LA OPERACION TRANSESEFENOIDAL..... | 2 |
| BIBLIOGRAFIA | 19 |
| INSTRUMENTOS SEGUN PROF. DR. BUCHFELDER | 20 |
| RECOMENDACION PARA EL SET COMPLETO | 26 |

deutsch

TRANSSPHENOIDALEN OPERATION

Die normale Hypophyse und alle primär intrasellär entwickelten Tumoren können am günstigsten auf transspheoidalem Weg operativ erreicht werden. Selbst grosse intra- und supraselläre Hypophysenadenome können mit dieser Operation vollständig entfernt werden, wobei allerdings vorausgesetzt werden muss, dass eine breite Verbindung zwischen den intra- und extrasellären Tumoranteilen besteht.

Diese Operation kann prinzipiell mit verschiedenen Lagerungen durchgeführt werden. Hier wird die schon von Cushing angegebene Lagerungstechnik **(1)** mit dem auf dem Rücken liegenden Patienten, wobei der Chirurg hinter dem Kopf des Patienten steht, verwendet.

Der Kopf ist leicht abgekippt **(2)**.

Generell wird dabei eine mikrochirurgische Operationstechnik und eine intraoperative Bildwandlerkontrolle durchgeführt. Der Bildwandler wird zunächst möglichst orthograd eingestellt **(3)**.

Die Nasenschleimhaut und der Bereich des Vestibulum oris werden mit einer 1% Xylocain-Lösung mit 0,05% Adrenalin infiltriert **(4)**.

english

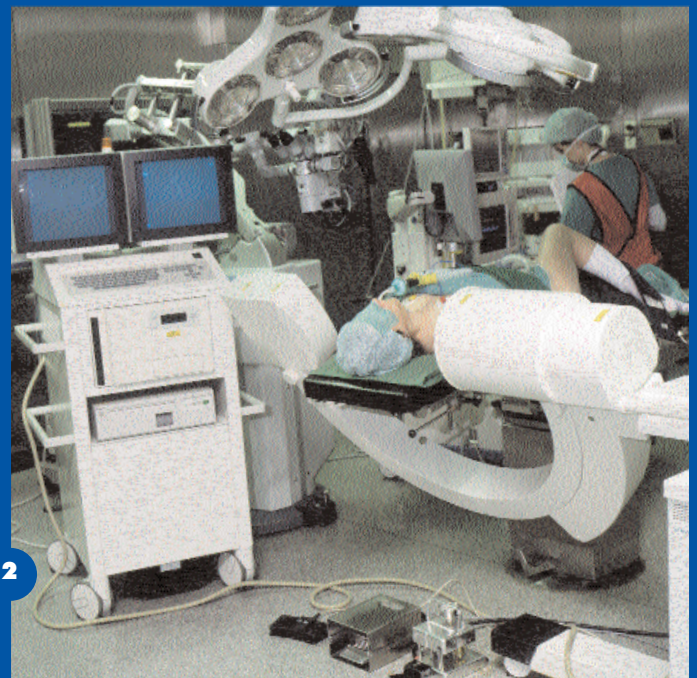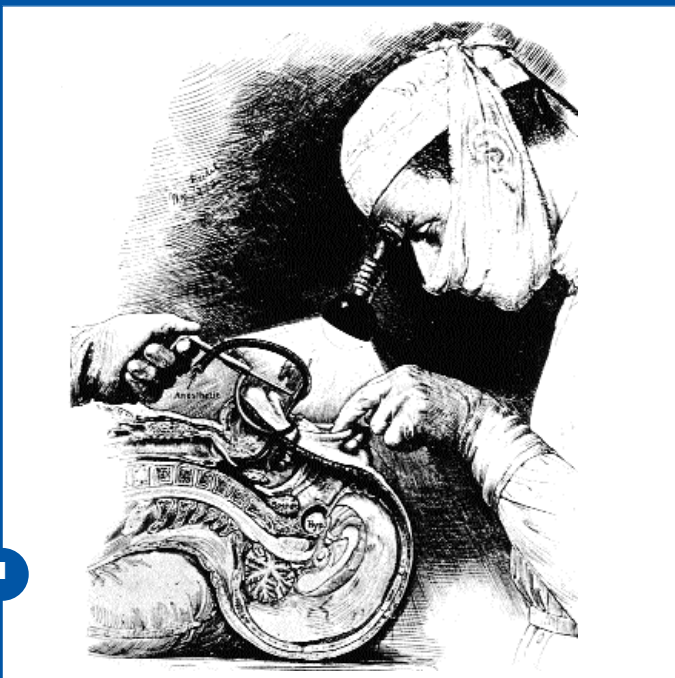
TRANSSPHENOIDAL SURGERY

The normal pituitary gland and all tumours that are primarily intrasellar are best approached transspheoidally. Even large intra- and suprasellar pituitary adenomas can be radically resected during such an operation, provided that a wide communication between the intra- and extrasellar tumour portions exists.

*The operation can basically be performed with different types of patient positioning. We currently use the set-up originally described by Cushing where the patient lays in the prone position **(1)** and the surgeon stands behind the head, which is slightly extended **(2)**.*

*Generally, microsurgical and intraoperative imaging techniques are applied. The image intensifier is checked for an orthograde projection **(3)**.*

*The nasal mucosa and the vestibulum oris are infiltrated with a 1% xylocaine solution containing 0,05% adrenaline **(4)**.*

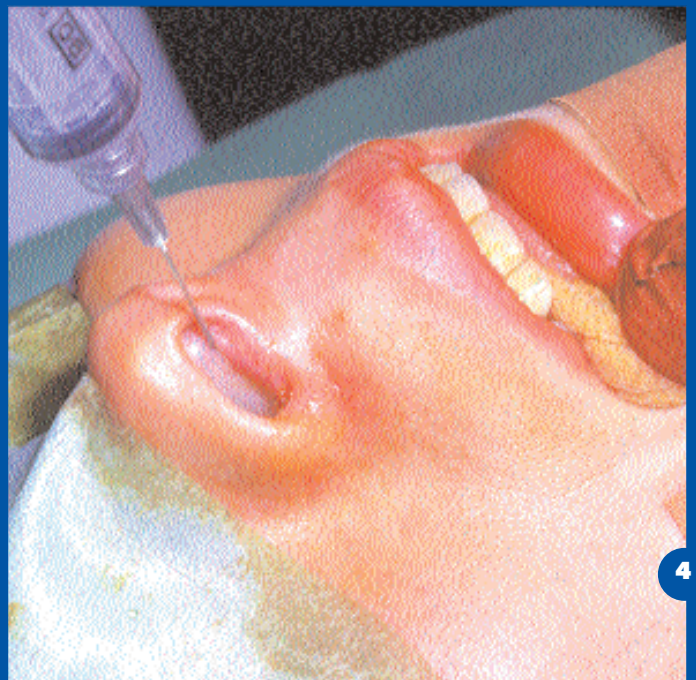
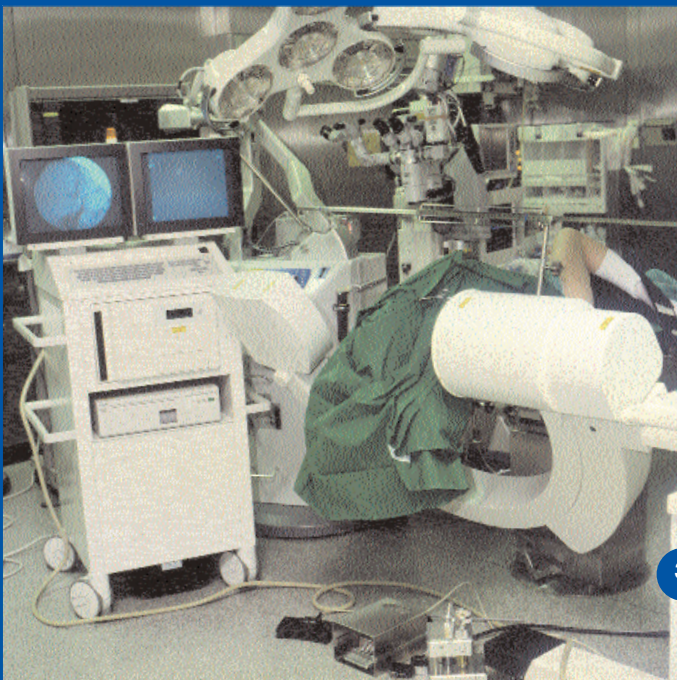

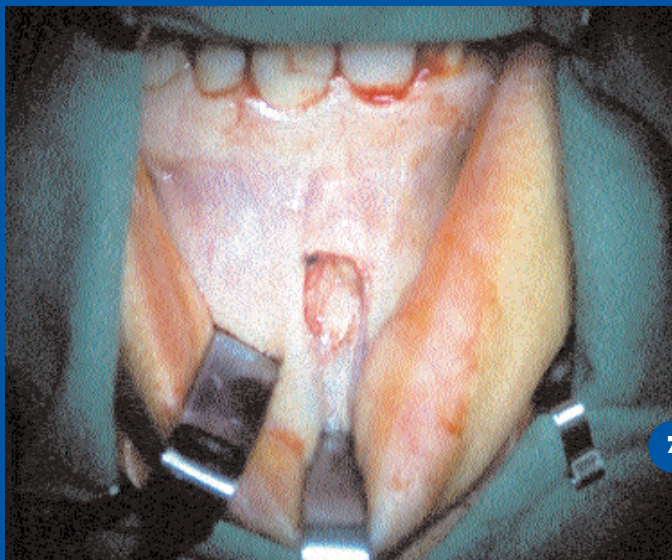
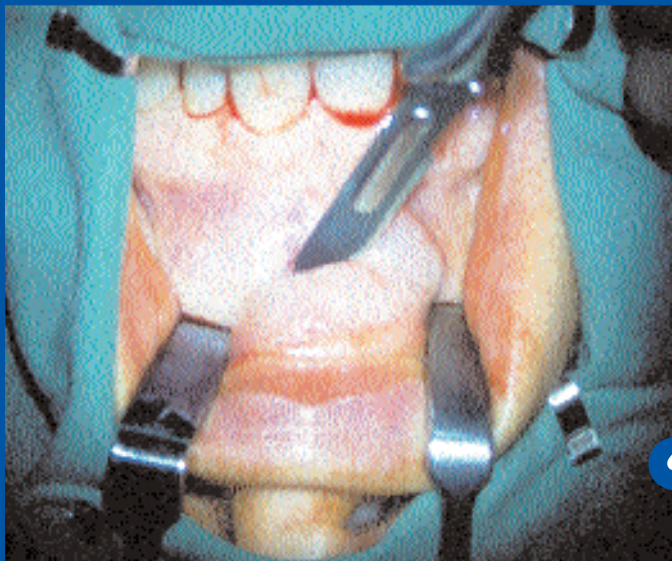
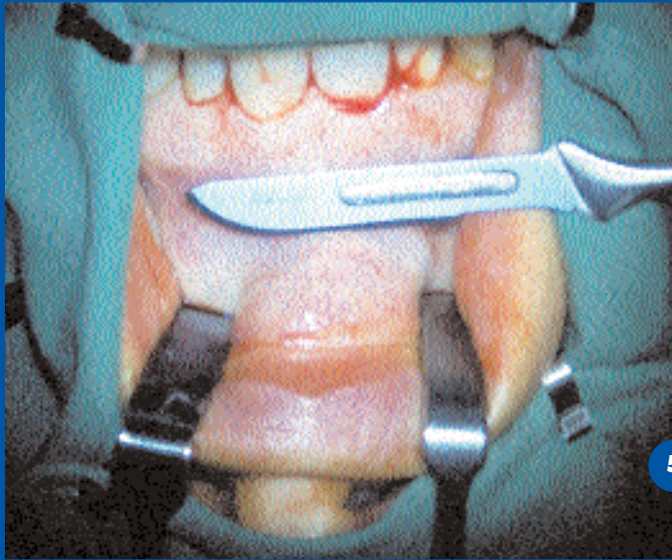
El abordaje transesfenoidal permite el mejor acceso a la región hipofisaria. Todos los tumores primordialmente intrasillares desarrollados en ella pueden ser operados transesfenoidalmente. Incluso los grandes tumores hipofisarios, intra- y suprasillares, pueden ser extirpados totalmente, debido al hecho de que existe una amplia comunicación entre las porciones intra- y extrasillares del tumor.

En principio, esta operación puede ser realizada con el paciente en distintas posiciones. Nosotros hemos adoptado la que propuso originalmente Cushing **(1)**, con el paciente en decúbito dorsal, la cabeza ligeramente hiperextendida **(2)**, con el cirujano colocado atrás de la cabeza del paciente.

Actualmente se utilizan técnicas microquirúrgicas, bajo control radioscópico intraoperatorio. El intensificador de imágenes está preparado para una proyección ortograda **(3)**.

Se comienza con la infiltración de la mucosa nasal en la zona del vestibulum oris, con una solución de Xylocaina al 1% con 0.05% de Adrenalina **(4)**.





deutsch [

Zu Beginn der Operation geht man makroskopisch vor. Man geht über einen kleinen Schleimhautschnitt im Vestibulum oris (sublabial) in einem Schleimhauttunnel zur Keilbeinhöhle vor. Die Schleimhautinzision erfolgt quer zur Raphe, etwa eine Skalpellbreite von der Umschlagfalte zur Oberlippe entfernt **(5)**.

Die Oberlippe wird dabei mit dem Langenbeck Wundhaken zurückgehalten **(6)**.

Mit dem Raspatorium stellt man jetzt den Vorderrand des knorpeligen Nasenseptums deutlich dar **(7)** und zwar über eine Ausdehnung von ca. 10 - 12 mm mitsamt der knöchernen Spina nasalis anterior **(8)**.

Mit dem Skalpell lockert man die Verbindung an der Spina nasalis anterior **(9)**.

Eine prominente Spina nasalis anterior wird mit dem Diamantbohrer abgetragen **(10)**.

english [

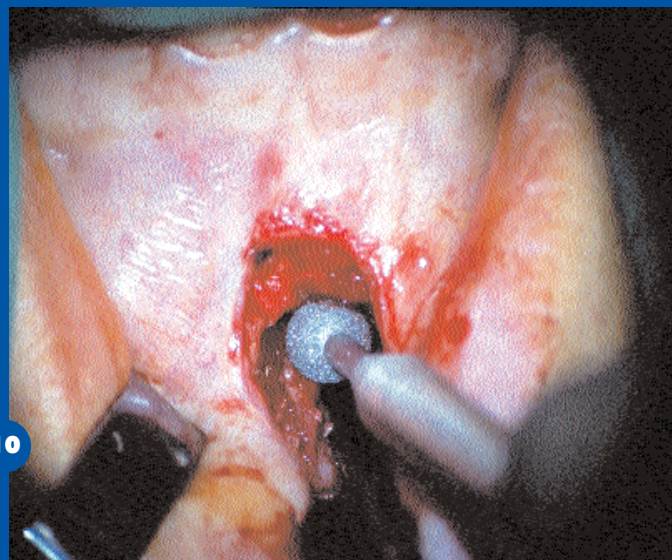
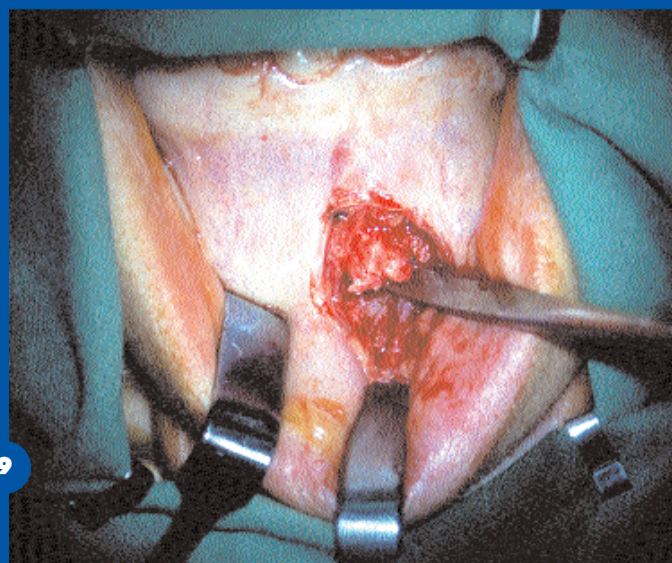
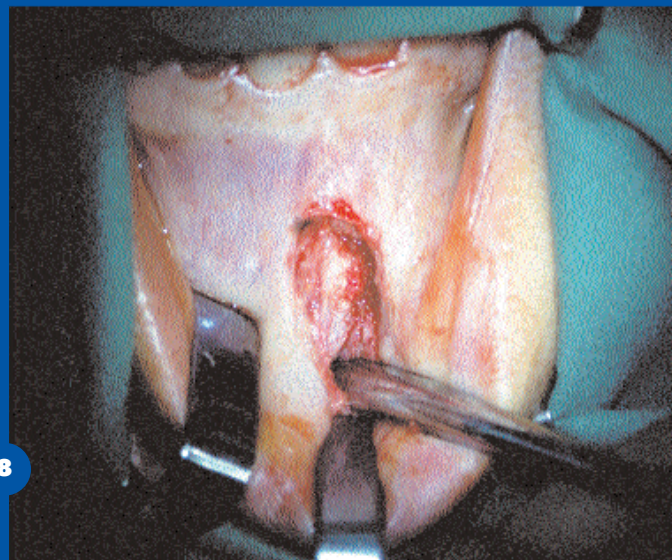
We start the operation with a few macroscopical manipulations. Firstly, a small mucosal incision in the vestibulum oris (sublabial) is made to create a mucosal tunnel leading to the sphenoid sinus.

The mucosal incision is carried out about one scalpel width from the plica to the upper lip (5), at a right angle to the raphe (6).

The upper lip is then retracted with a Langenbeck and, by use of the raspatorium, the anterior margin of the cartilagenous nasal septum (7) is exposed for some 10 - 12 mm including the anterior nasal spine (8).

The scalpel and the raspatorium are used to sever the connection of the basal nasal cartilage and mucosa at and, in particular, below the anterior nasal spine (9).

A prominent anterior nasal spine is removed with the diamond drill (10).



español [

Al principio de la operación, se trabaja macroscópicamente; la iniciamos con una pequeña incisión en la mucosa del vestibulum oris (sublabial) y proseguimos efectuando un túnel submucoso hasta el seno esfenoidal.

La incisión de la mucosa se realiza a través del rafe, con un bisturí N° 10, a una distancia igual al ancho del bisturí, por arriba de la plica de la mucosa del labio superior (5) en ángulo recto del rafe, el labio superior debe ser retraído posteriormente con un separador de Langenbeck (6).

Con el disector de periostio se expone claramente el borde anterior del cartílago del septo nasal (7) en una extensión de 10 a 12 mm (8), junto con la espina nasal anterior del maxilar (9).

Si se encuentra una espina nasal prominente, la misma se extirpa con la ayuda de una fresa de diamante (10).

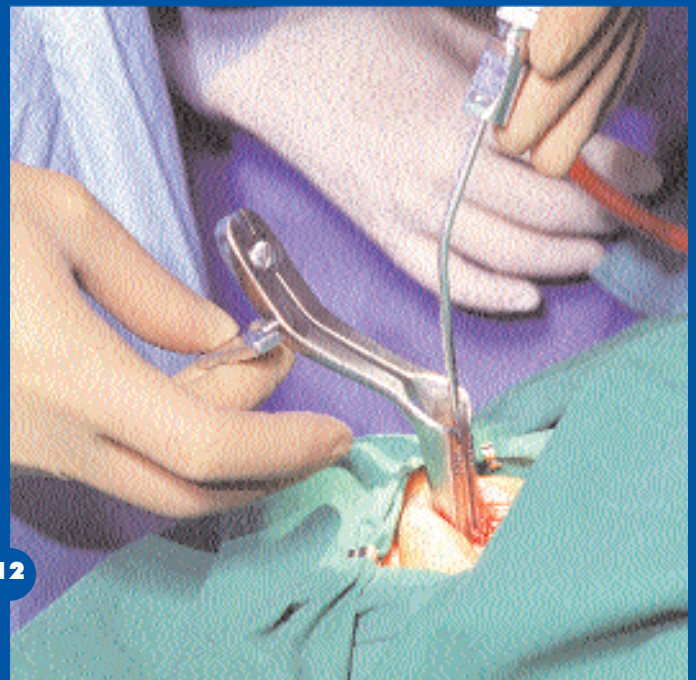
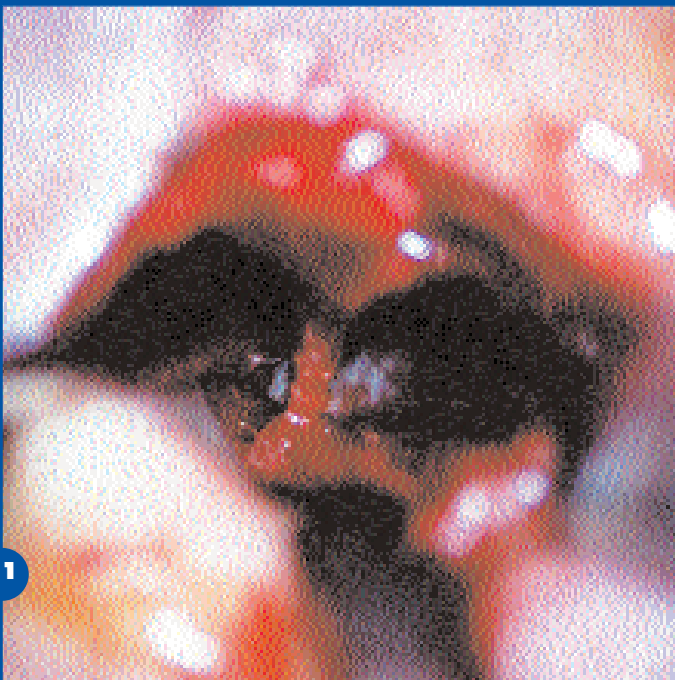
deutsch [

Mit dem Skalpell löst man die Verbindung zwischen der Spina nasalis anterior und dem knorpeligen Septum. Dann präpariert man vorsichtig einseitig zwischen der medialen Mukosa und dem knorpeligen, bzw. in der Tiefe, dem knöchernen Septum. So schafft man einen Schleimhauttunnel, wobei man darauf achtet, die Kontinuität der Schleimhäute zu erhalten.

Die Präparation erfolgt zunächst einseitig paraseptal möglichst unter vollständiger Belassung des knorpeligen Nasenseptums. In der Tiefe trifft man auf das knöcherne Nasenseptum **(11)**.

Sobald man mit der Operationsleuchte in der Tiefe nicht mehr ausreichend gut einsehen kann, schwenkt man das Operationsmikroskop ein. Man verwendet zum Offenhalten des Schleimhauttunnels jetzt ein schmales selbsthaltendes Dissektionsspekulum mit abgerundeten Valven **(12,13)**.

Der Knorpel wird vom knöchernen Nasenseptum abgelöst. Letzteres wird teilweise reseziert, so dass eine gute Übersicht ermöglicht wird. Die sichere Mittellinienorientierung wird durch das Vomer gewährleistet **(14)**. So wird ein Abweichen nach paramedian, welches die Gefahr einer Gefäßverletzung birgt, vermieden.



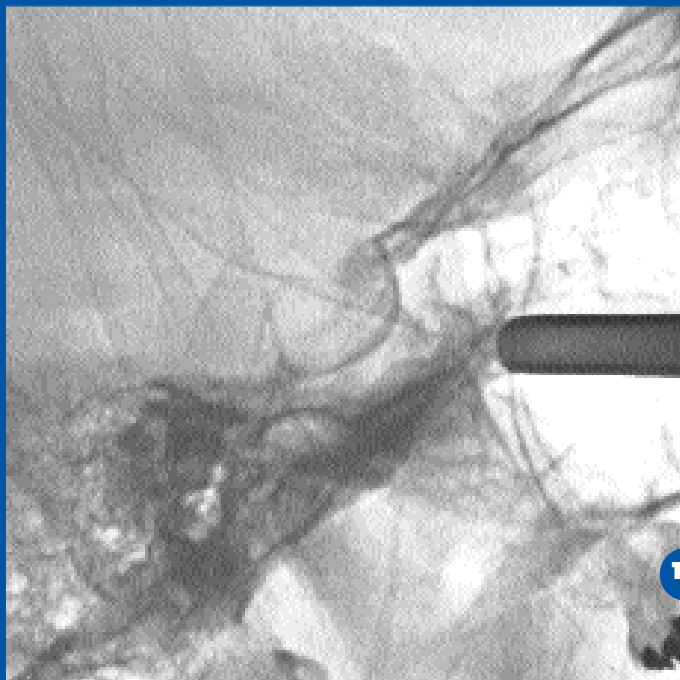english [

With the scalpel the cartilage is detached from the anterior nasal spine. The medial nasal mucosa is carefully dissected from the cartilage and the much deeper osseous nasal septum. In this way, a mucosal tunnel is created. It is important to preserve the continuity of the medial nasal mucosa.

The dissection is initially carried out unilaterally and paraseptally, and an attempt is made to completely preserve the cartilagenous nasal septum. Deeper, the osseous septum is encountered **(11)**.

At this stage, the external theatre lights might not provide sufficient illumination of the deep mucosal tunnel. The operative microscope is therefore correctly positioned and used to assist the operation further. Under this microscopic observation, a narrow self-holding dissection speculum with round valves is used to retract the mucosal tunnel **(12,13)**, the cartilage is detached from the osseous nasal septum and portions of this, which would otherwise obstruct a direct approach to the sphenoid sinus, are resected.

At this point, dissection continues via a paraseptal, bilateral route. That is, the medial nasal mucosa is bilaterally exposed, using the keel shaped vomer to provide a safe and reliable midline orientation **(14)**. This technique prevents a deviation to paramedian structures, which would carry the danger of major arterial injury.



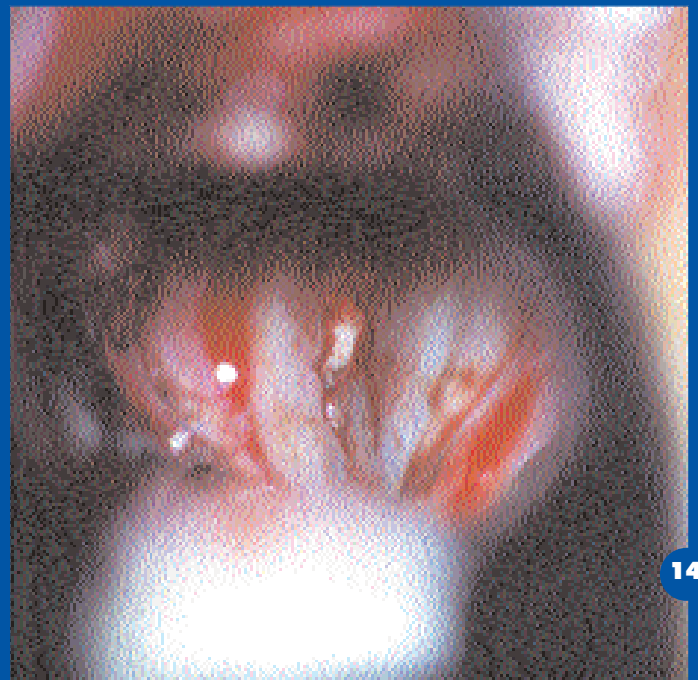
español [

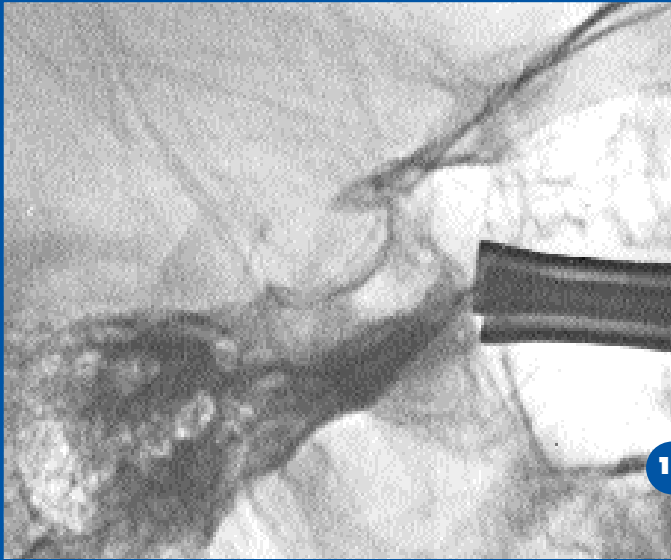
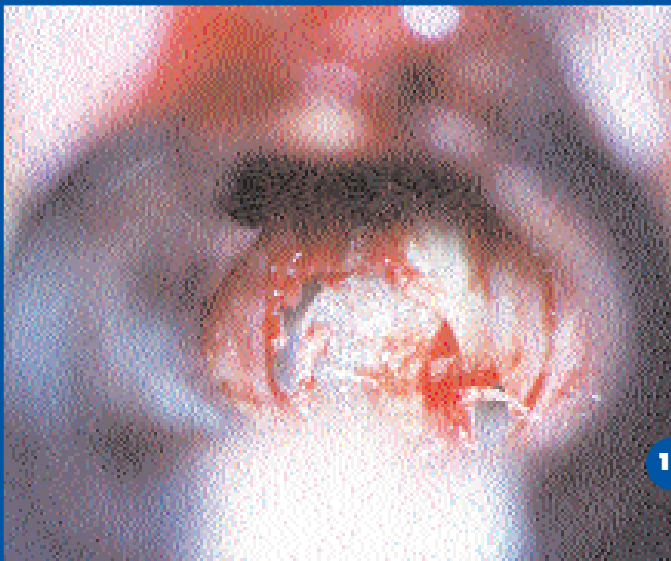
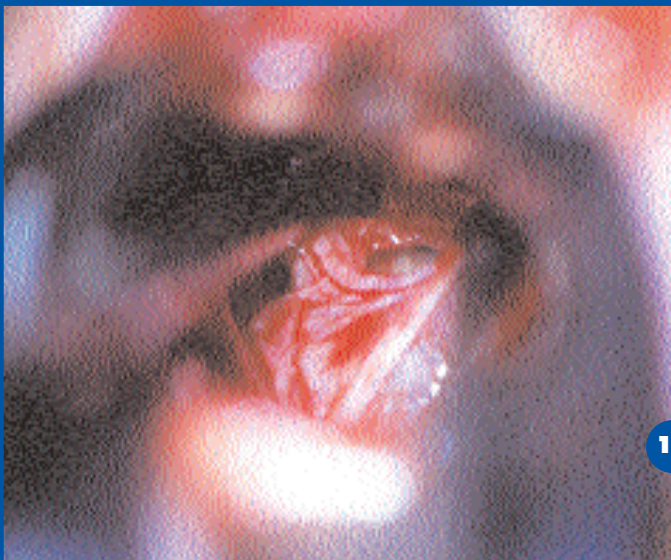Con el bisturí se libera la unión del cartilago con la espina nasal anterior. De esta manera nos facilitamos la preparación de un túnel, dejando de un lado la mucosa medial y en otro el septo cartilaginoso, hasta llegar a la porción ósea del septo. El objeto de crear un túnel es intentar preservar la continuidad de la mucosa. Asimismo, el fin de esta disección inicial, unilateral y paraseptal es lograr la conservación completa del septo cartilaginoso nasal.

En la profundidad encontraremos la porción ósea del septo **(11)**.

En este momento, si la iluminación externa no fuera suficiente, podemos iniciar la disección microscópica; para lo cual se utiliza un espéculo de disección angosto y auto-restante con valvas redondas con el objeto de mantener abierto el túnel submucoso **(12,13)**.

Luego, fracturamos el cartilago nasal, separandolo del septo óseo, el cual se remueve, parcialmente preservándolo. En este paso, la quilla del hueso vomer indica la posición correcta de la línea media **(14)**, que si se mantiene, evitará la lesión de estructuras vasculares de la región paramediana de la silla turca.




15

16

17

deutsch [

Das zur Präparation des Schleimhauttunnels verwendete, abgerundete Spekulum wird vor dem Vomer gegen ein geschwärztes Spekulum mit nach aussen stehenden, offenen Valven, welche die mediale Mukosa weiter nach lateral abdrängen, ausgetauscht **(15)**. Das Spekulum wird nicht in die Keilbeinhöhle eingeführt, sondern davor geöffnet.

Nach Eröffnung der Keilbeinhöhle **(16)**, dem Abtragen von intrasphenoidalen Septen und dem möglichst radikalen Ausräumen der Schleimhaut **(17)** wird kurz Wasserstoffperoxid in die Keilbeinhöhle eingebracht (Desinfektion, Hämostase).

Dann wird der Sellaboden **(18)** mit dem Mikrobohrer **(19)** und/oder der Stanze **(20)** eröffnet. Dies ist erfahrungsgemäß bei großen Tumoren, die den Sellaboden entsprechend verdünnt haben, recht einfach möglich, während kleine Mikroadenome die knöcherne Sellakontur kaum verändern und man dabei auf einen normal dicken Sellaboden trifft.

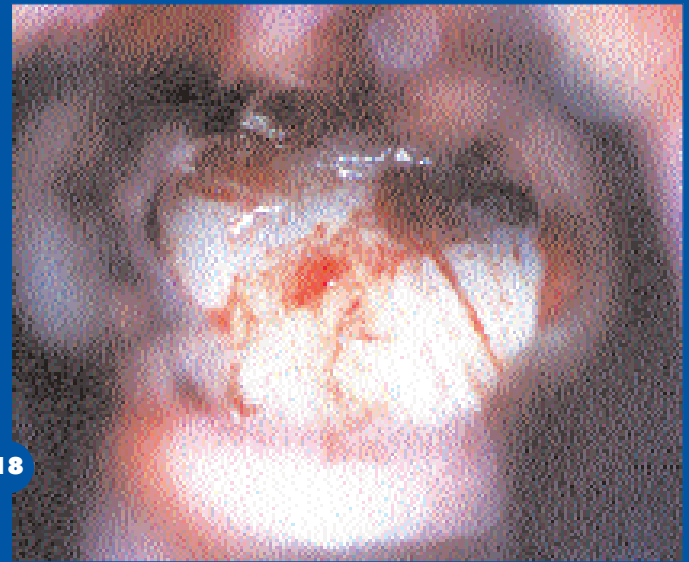english [

Just anterior to the vomer, the rounded speculum, that is used for the dissection of the mucosal tunnel, is replaced by a black speculum whose blades are curved outside so that they retract the medial mucosa more laterally (15).

The speculum is not inserted into the sphenoid sinus, but opened anterior to it within the nasal cavity. After opening the sphenoid sinus (16), intrasphenoidal septations and as much as possible of the sphenoid sinus mucosa are resected (17), followed by insertion of a few pads impregnated with hydrogen peroxide to facilitate disinfection and haemostasis.

Then the sellar floor (18) is opened with a microdrill (19) and/or a rongeur (20).

For large tumours which have produced a major expansion of the sellar floor, this is generally very easy. In contrast, small microadenomas often present scenarios where the osseous contour of the sella is hardly enlarged. In this latter situation, a thick sellar floor is likely to be encountered.



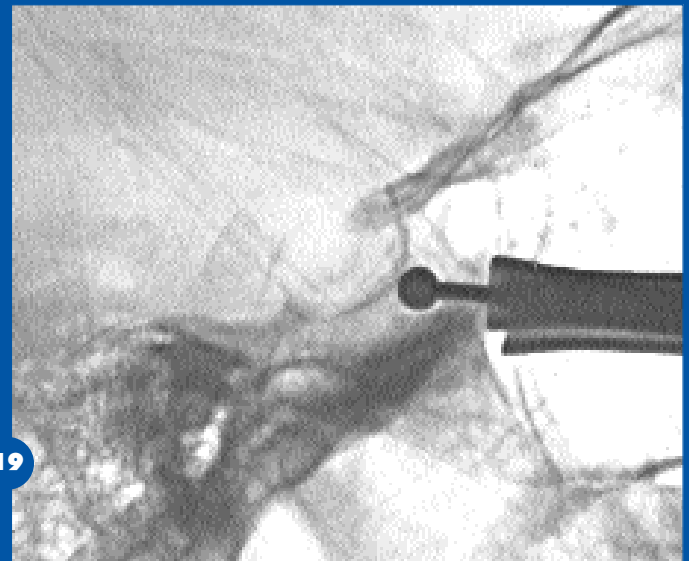
18

español [

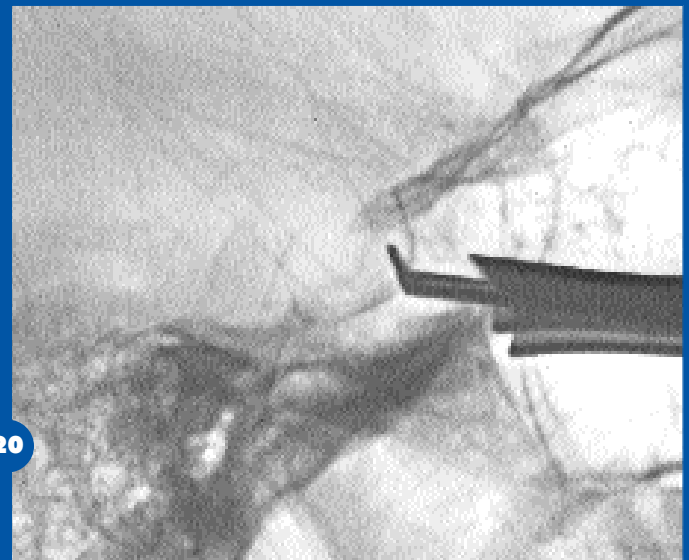Durante la preparación del túnel submucoso utilizamos el espéculo redondo, que posteriormente será reemplazado por otro espéculo opaco y angosto, cuyas hojas se abren hacia afuera, retrayendo más lateralmente la mucosa (15).

El espéculo no se debe que insertar dentro del seno esfenoidal, sino se coloca en su cara anterior, abriéndolo dentro de la cavidad nasal. Después de abrir el seno esfenoidal (16), se resecan los septos del mismo, se extrae completamente la mucosa sinusal (17) y se ocluye temporalmente con agua oxigenada el seno esfenoidal (desinfección y hemostasia). Ahora el piso sillar se expone (18).

En el paso siguiente, con una fresa de diamante (19) y una pinza Kerrison (20) se abre el piso de la silla. La experiencia nos ha enseñado que esto es muy fácil en los tumores grandes, que adelgazan el piso sillar. La diferencia en los pequeños microadenomas es que no cambian el espesor, la forma ni el contorno del hueso de la silla turca, por lo que habitualmente encontramos la misma con su espesor normal.



19



20

deutsch [

Bei unvollständiger Pneumatisierung der Keilbeinhöhle muß der dorsale bzw. manchmal auch laterale Anteil der Sella turcica mit dem Diamantbohrer aus dem Clivusbereich herausgefräst werden, um eine gute Übersicht über den gesamten intrasellären Raum zu ermöglichen **(21)**.

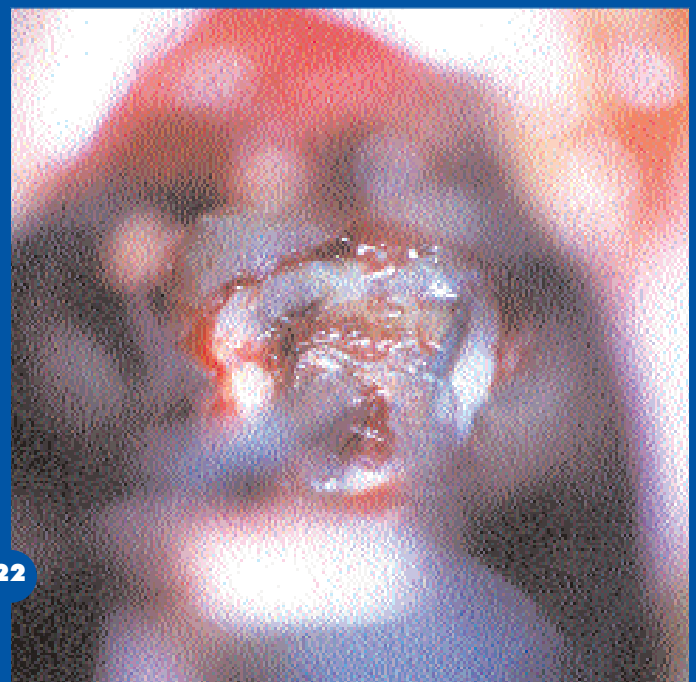
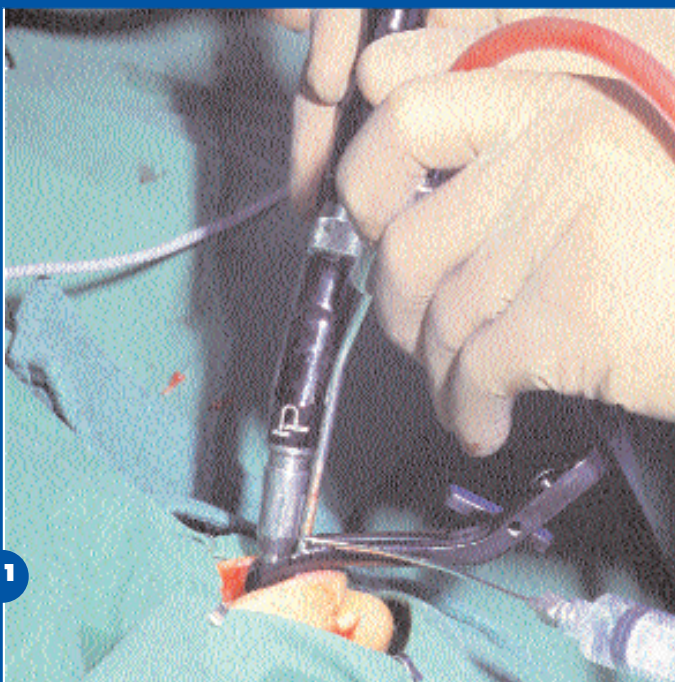
Nach Schlitzen der basalen Dura **(22)** wird das Adenom im intrasellären Raum entfernt **(23)**, wobei unter Verwendung des Operationsmikroskops eine sichere Differenzierung von meist weicherem und weißlicherem Tumorgewebe zur normalen Hypophyse mit großer Sicherheit möglich ist. Bei kleinen intrasellären Adenomen von wenigen Millimetern Durchmesser, die in das normale Hypophysengewebe eingebettet sind, muß die Hypophyse selbst sektioniert werden, damit nicht Teile des unregelmäßig konfigurierten Adenoms verbleiben. Bei Mikroadenomen (Tumoren unter 10 mm Durchmesser) lassen sich so in etwa 80 - 90 % der Fälle Hormonexzesse beseitigen.

english [

If the sphenoid sinus is only partially pneumatized, the dorsal and sometimes also the lateral portions of the sella turcica will have to be exposed by use of the diamond drill from the clival region, so that a good overview of the entire intrasellar space is obtained **(21)**.

After incision of the basal dura **(22)**, adenoma tissue can be resected from the intrasellar compartment **(23)**.

The use of the operating microscope allows a reliable differentiation between tumorous tissue, which is softer and whitish in colour, and the normal pituitary gland. In the case of small intrasellar adenomas which measure only a few mm in diameter and which are embedded within the normal pituitary gland, it is necessary to perform multiple sectioning to ensure that the possibly irregularly shaped adenoma is actually completely resected. When applied to microadenomas (tumour diameter < 10 mm), this procedure corrects hormonal oversecretion in some 80 - 90 % of cases.

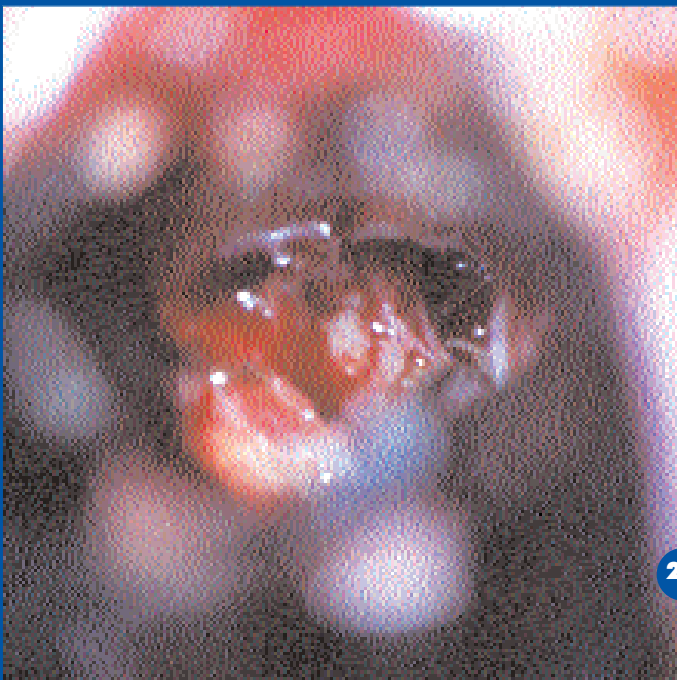

español [

Si el seno esfenoidal se halla parcialmente pneumatizado, las porciones dorsales y laterales de la silla turca deben ser expuestas usando la fresa de diamante desde la región clival, de tal manera de lograr una amplia visión del espacio intrasillar **(21)**.

Después de abrir la dura basal **(22)**, se extrae el tejido del tumor de la porción intrasillar **(23)**.

El uso del microscopio quirúrgico permite diferenciar fácilmente la porción tumoral, usualmente mas frágil y blanca que el tejido hipofisario normal. En caso de tratarse de pequeños adenomas intrahipofisarios, rodeados por tejido hipofisario normal, solemos hacer secciones paralelas, múltiples, para evitar dejar porciones residuales de los adenomas. En los microadenomas (tumores de menos de 10 mm de diámetro), las secreciones hormonales en exceso pueden ser corregidas en casi el 80-90 % de los casos.



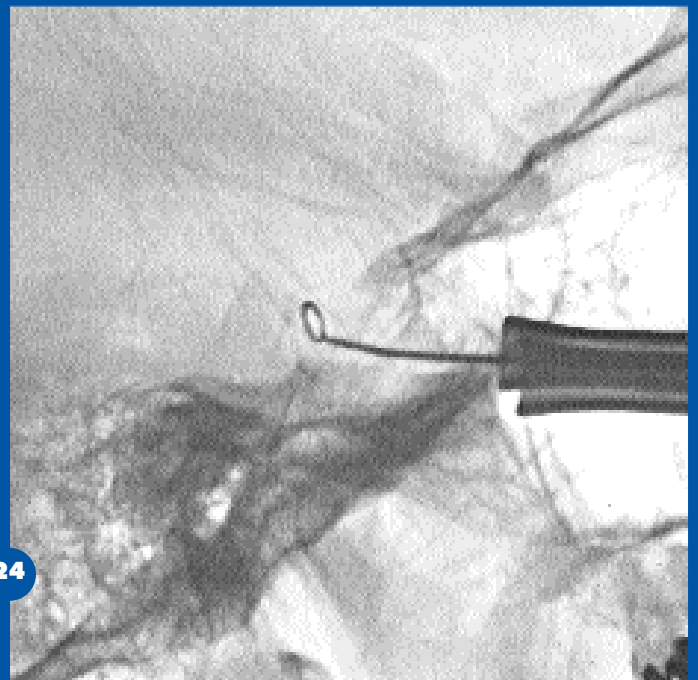
23

deutsch [

Bei größeren Adenomen wird zunächst durch Tumorentfernung mit der Kürette **(24)** und Faßzange **(25)** im einsehbaren Bereich der intraselläre Raum dekomprimiert. Dabei ist das normale Hypophysengewebe üblicherweise in die Sellaperipherie verlagert, am häufigsten in den dorsalen Sellabereich oder als dünne gelbliche Lage auf dem Diaphragma sellae. Es ist wichtig, die normale Hypophyse zu identifizieren und zu erhalten. Sie ist gelblicher und fester als das Hypophysenadenomgewebe und hat an der Oberfläche eine feine Gefäßzeichnung. Wesentlich für die komplette Entfernung größerer Adenome ist ein möglichst radikales Abtragen des Sellabodens im gesamten Bereich zwischen beiden Sini cavernosi.

Das meist weiche, extraselläre Tumorgewebe wird dann in den durch Tumorentfernung frei gewordenen intrasellären Raum verlagert und kann auch so unter Sicht entfernt werden.

Eine gute Kontrolle über die Radikalität der Tumorentfernung bietet das Herabsinken des zuvor angehobenen Diaphragma sellae in den intrasellären Bereich, das dann als arachnoidale Blase übersehen werden kann **(26)**.

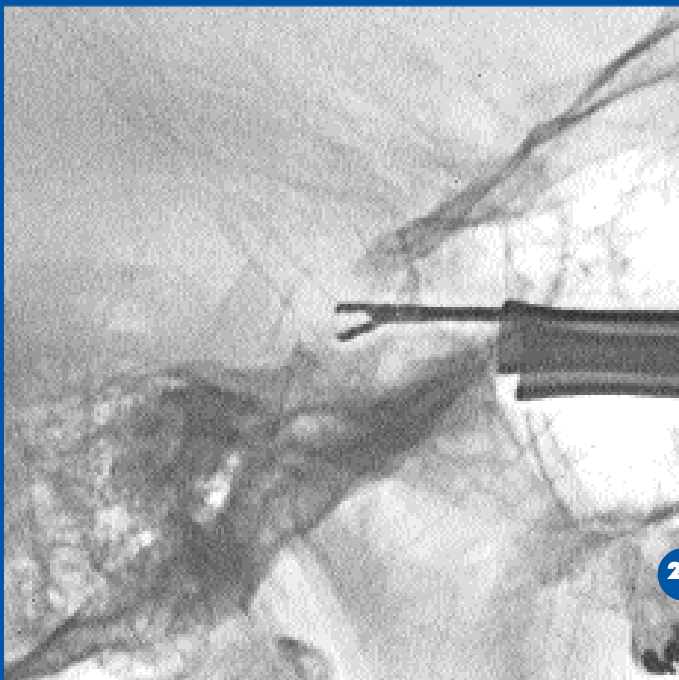


english [

For larger adenomas, neoplastic material in the visible portion of the intrasellar space is initially removed by means of curettes (24) and grasping forceps (25), thereby effecting decompression.

Generally, normal pituitary tissue is displaced into the periphery of the sella, most frequently into the dorsal portion or as a preserved thin yellowish layer just below the sellar diaphragm. Normal pituitary tissue is more yellowish and consistent than tumorous material, and it has a fine vascular structure on its surface. These characteristics help in identification and thus preservation of normal pituitary tissue, and hence of normal postoperative pituitary function. A maximal and radical removal of the sellar floor between both cavernous sinuses facilitates the total resection of large adenomas.

The mostly soft, extrasellar tumour portion spontaneously descends into the space which is created by resection of intrasellar tumour and can thereafter also be removed under direct vision. The descent of the diaphragm into the visible intrasellar space is a good verification of the degree of tumour resection provided there is only one smooth arachnoidal fold (26).



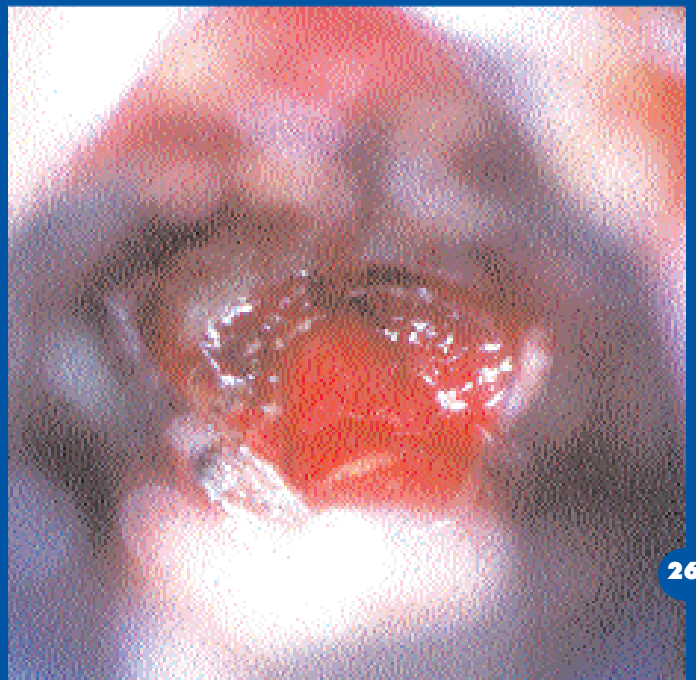25

español [

En adenomas más grandes, la remoción del tumor intrasellar se realiza con curetas (24) y pinzas para engrapar tumores (25).

En estos casos, habitualmente la hipófisis normal es desplazada hacia la periferia de la silla, más frecuentemente hacia la región dorsal, o bien aplanada como una lámina amarillenta, inmediatamente por debajo del diafragma sellar. Es importante por el futuro del paciente identificar y conservar la hipófisis normal, más amarilla y dura que el adenoma, y caracterizada por presentar en su superficie un fino dibujo vascular. Es esencial para la resección total de los adenomas abrir totalmente el piso de la silla entre los dos senos cavernosos. La porción extrasellar del tumor, muchas veces blanda, desciende espontáneamente dentro del área intrasellar, permitiéndolo su extirpación total bajo visión directa.

El descenso del diafragma sellar dentro de la silla y la protrusión de la membrana aracnoidea es un buen signo de extirpación total (26).



26

deutsch [

Wenn das Diaphragma sellae aber in mehreren Falten heruntersinkt, kann sich zwischen diesen durchaus noch Resttumor verbergen. Falls das Diaphragma sellae nach Entfernung des intrasellären Tumoranteils nicht spontan in den intrasellären Bereich heruntertritt, wird für ein paar Minuten der intrakranielle Druck durch PEEP-Beatmung oder bilaterale Jugularvenenkompression erhöht.

Die lateralen Anteile der Keilbeinhöhle und die medialen Wände des Sinus cavernosus kann man mit einem Spiegel oder, im Rahmen der endoskopisch assistierten Mikrochirurgie mit der 30°- oder 60°-Optik eines durch das Spekulum eingeführten Endoskopes direkt einsehen und dann auch entsprechend unter Sicht gezielt mit den malleablen Mikroinstrumenten manipulieren.

Nach Tumorentfernung wird der Freilegungsbereich mit einem autologen Transplantat, z. B. Fascia lata aus dem Oberschenkel **(27)** unter Anwendung von Humanfibrinkleber abgedeckt **(28)**, insbesondere wenn es intraoperativ zu Liquorfluss gekommen ist oder die arachnoidale Blase sehr dünn ist.

Bei kleineren intrasellären Geschwülsten, die allseits von normalem Hypophysengewebe umgeben sind, genügt auch das Abdecken mit Kollagenfließ oder Fibrin-schwämmchen, wenn intraoperativ kein Liquorfluß aufgetreten ist.

In die Keilbeinhöhle wird resorbierbares Material (z.B. Gelita[®], Tabotamp[®]) eingebracht **(29)**.

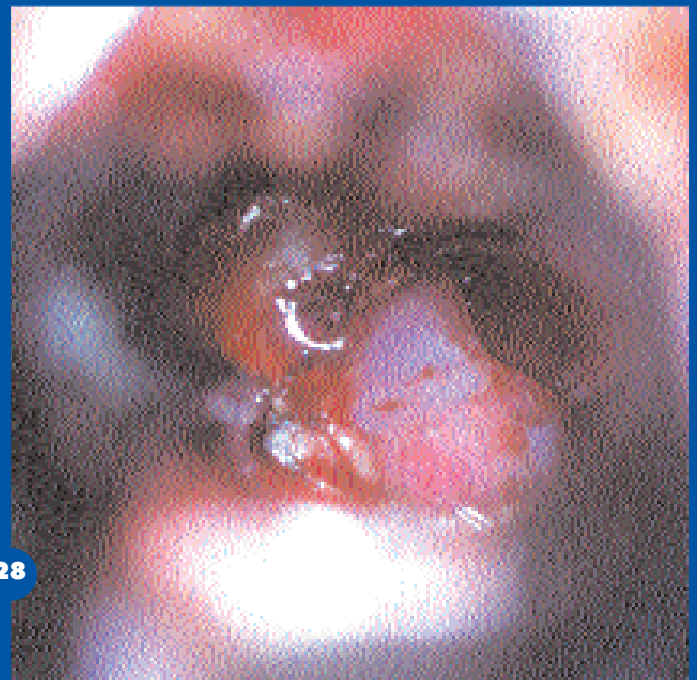
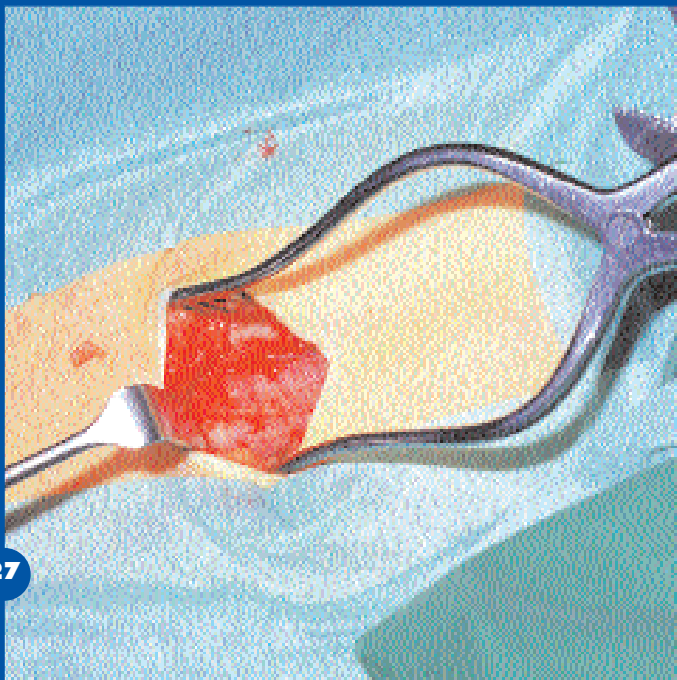
english [

However, if the diaphragma sellae descends in multiple folds, there might be residual tumour hidden between these and each folded area needs to be probed separately. If the diaphragma sellae does not spontaneously descend into the intrasellar space after resection of intrasellar tumour, the intracranial pressure should be elevated for a few minutes by either PEEP ventilation or by bilateral compression of the jugular veins.

The lateral portions of the sphenoid sinus and the medial walls of the cavernous sinus can be visualised with a mirror or, if endoscopically assisted microsurgery is carried out, with a 30° or 60° endoscope. This is introduced through the speculum and provides a much better visualisation. In this situation, malleable microinstruments allow well-targeted manipulations even in the lateral aspects of the perisellar space.

After resection of the tumour, the opening in the sellar floor and the diaphragma is covered with an autologous graft, such as derived from the fascia lata of the thigh **(27)**. This is particularly important if there was a CSF leakage intraoperatively or when the arachnoidal layer is very thin and fragile. Human fibrin glue is used as an adhesive **(28)**.

In smaller intrasellar lesions, which are throughout covered by normal pituitary tissue, the application of some kind of collagenous material or fibrin sponge is considered sufficient, provided that there was no intraoperative CSF leakage observed. Resorbable material, such as Gelfoam[®] or Surgicel[®], is inserted into the sphenoid sinus **(29)**.



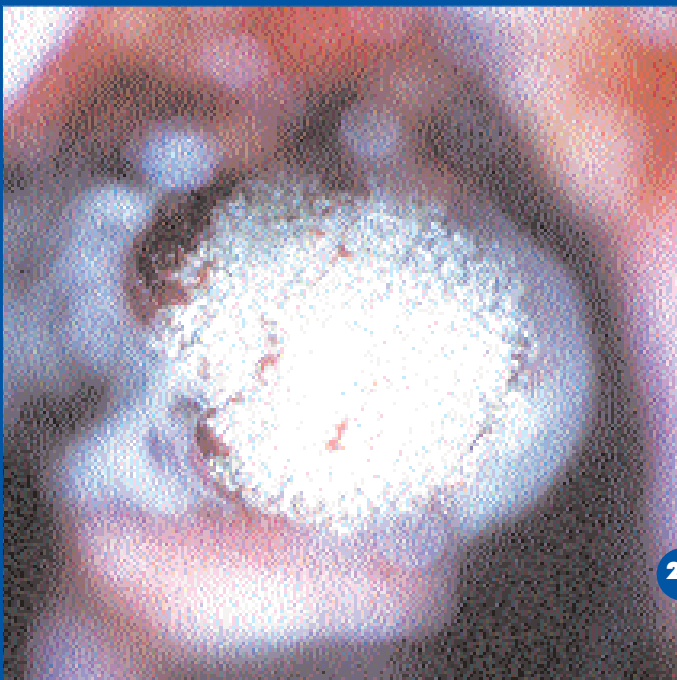
español [

Cuando el diafragma sillaar desciende, suelen quedar pliegues y estos pueden ocultar restos tumorales. Por lo que cada pliegue debe ser cuidadosamente explorado para asegurar una extirpación completa. En los casos en que no haya descenso espontáneo del diafragma sillaar, podemos lograrlo aumentando la presión intracraneal a través de la compresión bilateral de las venas yugulares por unos minutos, o por medio de una maniobra de Valsalva, realizada por el anestesista, al aumentar la presión expiratoria final.

La porción lateral del seno esfenoidal y la pared medial del seno cavernoso puede ser visualizada y revisada con uso del microscopio y la ayuda de un espejo o de un endoscopio de 30° ó 60°. En ciertas ocasiones, el uso de microinstrumentos maleables permite realizar maniobras para alcanzar las regiones laterales del espacio sillaar.

Finalizando la resección tumoral a través del piso sillaar, la cavidad debe ser recubierta con un tejido autólogo, por ejemplo fascia lata del muslo **(27)**, especialmente si existió pérdida de LCR, o en el caso de encontrar una lámina aracnoidea muy frágil, sellando el mismo con cola de fibrina **(28)**. De no producirse una fistula de LCR intraoperatoria, como en el caso de los pequeños tumores intrasillares e intrahipofisarios, es suficiente dejar una lámina de colágeno o espuma de fibrina.

El seno esfenoidal se rellena **(29)** con material reabsorbible (por ejemplo Gelfoam® o Surgicel®),



deutsch [

Das knorpelige Nasenseptum wird am Nasenhöhlenboden durch Naht fixiert. Der Schleimhautschnitt im Vestibulum oris wird mit resorbierbarem Nahtmaterial verschlossen (30). Für die Dauer eines Tages verbleibt eine bis in den Nasopharynx reichende Nasentamponade, die die reponierte Nasenscheidewand fixieren und Blutungen aus der Nase vermeiden helfen soll (31).

Die selektive Entfernung dieses intra- und suprasellären Hypophysenadenoms (32) wird durch die verzögerte postoperative MR Untersuchung dokumentiert, wobei die vollständige Entfernung des Tumors und die Erhaltung des Hypophysenstiels gut sichtbar sind (33). Wegen der in den Tagen nach der Operation zu erwartenden Artefakte, empfiehlt es sich, postoperative Aufnahmen erst 2 bis 3 Monate nach dem Eingriff anzufertigen.

Als Variante, die sich insbesondere bei großen Nasenlöchern und akromegalen Patienten anbietet, kann der Zugang auch an der Haut-Schleimhaut-Grenze im Cavum nasi (perinasal-paraseptal) begonnen werden. Dazu wird das Nasenloch zunächst etwas aufgedehnt. Dann wird ein Schleimhautschnitt, etwa 3 - 4 mm unter dem Nasensteg auf der vollen Länge des knorpeligen Nasenseptums gemacht. Dieser Schleimhautschnitt muss relativ weit basal angesetzt werden. Man löst subperichondral in der glatten Schicht über dem knorpeligen Septum wiederum die mediale Mukosa ab und geht dann weiter per-nasal paraseptal vor.

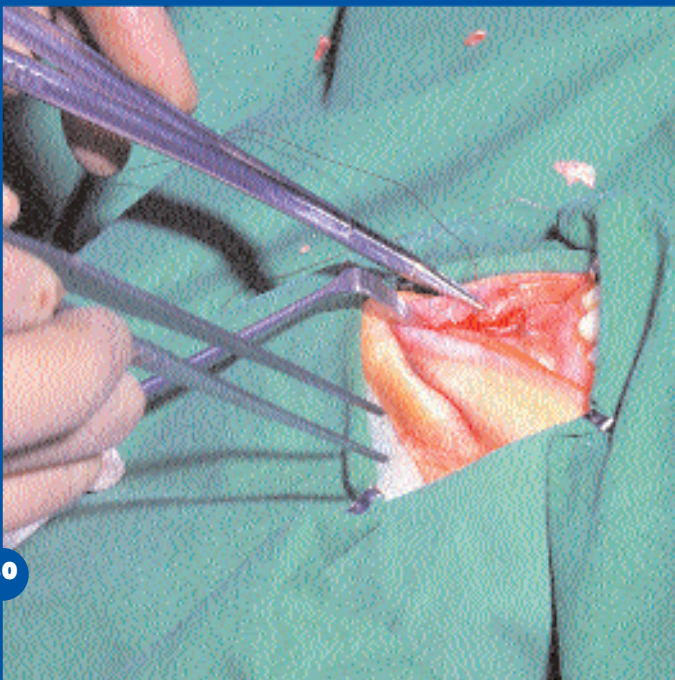
english [

The cartilagenous nasal septum is fixed to the nasal floor by resorbable sutures. Resorbable sutures are also used to close the incision in the vestibulum oris (30).

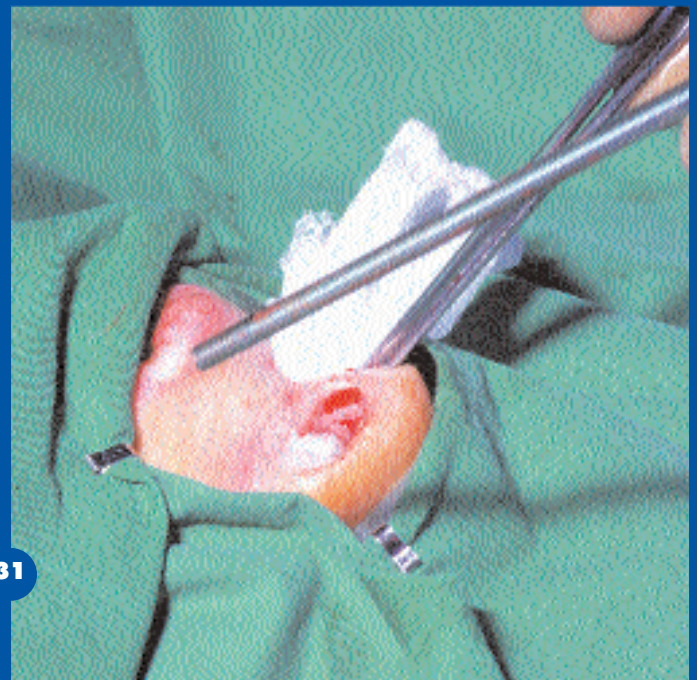
We recommend insertion for 24 hours of a nasal tamponade (31) extending down to the nasopharynx. This should help to keep the repositioned nasal septum in its position and should prevent epistaxis.

Selective resection of this intra- and suprasellar pituitary adenoma (32) is documented by the delayed postoperative MR investigation. Herein, the complete removal of the tumor and the preservation of the pituitary stalk are visible (33). Since in the early period after surgery, artifacts are anticipated which impede the interpretation of postoperative MR scans, it is recommended to perform postoperative MR studies after 2-3 months following surgery.

A variation, which is particularly suitable for large nostrils and in acromegalic patients, involves a mucosal incision being carried out in the cavum nasi via a perinasal-paraseptal approach. The nostril is initially slightly distended. Then, a mucosal incision, some 3-4 mm below the nasal entrance, is performed throughout the extension of the cartilagenous septum. This mucosal incision should be placed within the nose, as far as possible down from the nostril. Thereafter, by subperichondral dissection in the smooth cleavage plane between the cartilagenous septum and the medial mucosa, a mucosal tunnel is created.



30



31

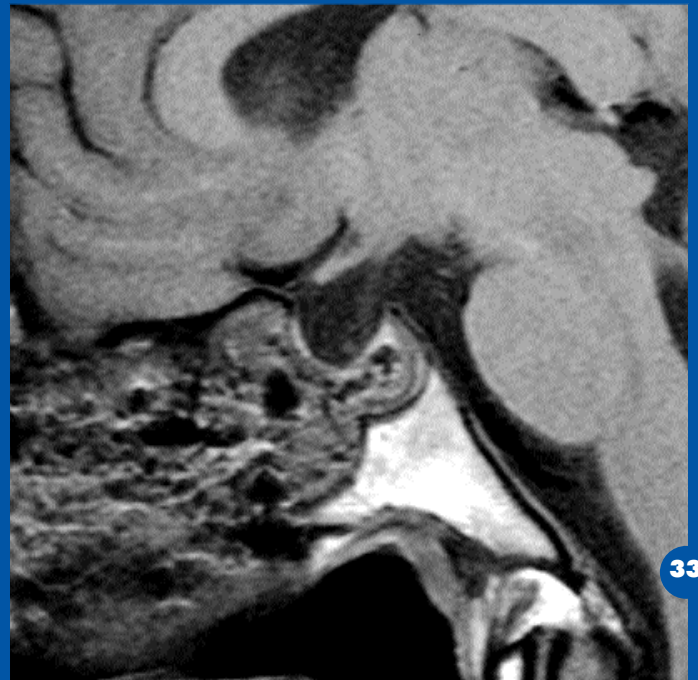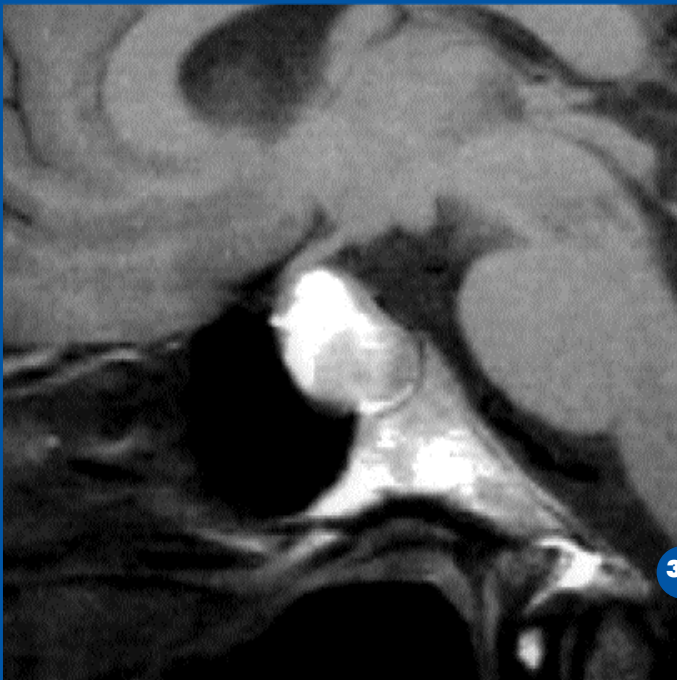
español [

y la porción cartilaginosa del septo se fija en el piso nasal a través de una sutura reabsorbible **(30)**. La mucosa del vestibulum oris se cierra con una sutura similar.

Utilizamos el tamponamiento nasal con gasa impregnada de vaselina hasta el nasopharynx durante un día para fijar las paredes de la nariz y evitar posibles hemorragias nasales **(31)**.

La eliminación selectiva de este adenoma intra- y suprasillar **(32)** se documenta por medio de un estudio RM retardado postoperatorio, en el cual aparece con toda claridad la eliminación total del tumor así como la conservación del infundíbulo **(33)**. Puesto que es de esperarse, que en los días después de la cirugía elementos no permitan una interpretación clara de los exámenes RM, se recomienda hacer los estudios postoperatorios 2 ó 3 meses posteriores al procedimiento.

En aquellos pacientes con grandes narinas como los acromegálicos, solemos hacer una variante en el abordaje, iniciando la incisión en el límite de la mucosa del cavo nasal (perinasal-paraseptal). Luego la narina será ensanchada y la incisión de la mucosa será efectuada aproximadamente de 3 a 4 mm por debajo del orificio nasal, en toda la extensión del cartílago nasal. Esta incisión de la mucosa tiene ser realizada dentro la nariz lo más bajo posible de la narina. Luego a través de una disección subpericondral en el plano de clivaje entre el septo cartilaginoso y la mucosa medial, será creado el túnel submucoso antes descrito.



deutsch [

Als weitere Variante besteht die Möglichkeit des direkten per-nasalen Zugangs ohne Mukosapräparation, wobei unter Bildwandlerkontrolle das Spekulum direkt in Richtung auf die Sella turcica zu an das Vomer herangeführt wird. Die mediale Mukosa wird dann vor dem Vomer koaguliert und inzidiert, die Keilbeinhöhle mit dem Diamantbohrer eröffnet und das Septum durch Öffnen des Spekulum weggebrochen.

Nun erfolgt eine Sphenoidotomie, die so ausgedehnt durchgeführt wird, dass gerade eine gute Übersicht über die Keilbeinhöhle ermöglicht wird. Dieser Zugang bietet sich vor allem bei voroperierten Nasen an, z.B. nach hals-nasen-ohrenärztlicher Nasenseptumoperation, insbesondere auch dann, wenn bereits ein angeborener oder erworbener Nasenseptumdefekt besteht.

Bei der rein endoskopischen transsphenoidalen Operation geht man unter Sicht des Endoskopes jeweils durch eine Nasenhöhle vor und kontrolliert dessen Positionierung mit dem Bildwandler. Dann wird vor dem Vomer die mediale Schleimhaut koaguliert, inzidiert und mit dem Mikrobohrer oder der Stanze jeweils eine Sphenoidotomie durchgeführt, wobei von einer Seite das Endoskop, von der anderen Seite die Mikroinstrumente und Sauger in die Keilbeinhöhle eingeführt werden. Die Prinzipien der weiteren Operationstechnik entsprechen den oben angegebenen.

english [

As a further variant, there is the option of a direct perinasal approach without any mucosal dissection from the septum at all. For this, the speculum is inserted through one nostril into one nasal cavity and guided under fluoroscopic control towards the sella just anterior to the vomer. The medial mucosa is coagulated and incised in front of the vomer. The sphenoid sinus is opened with the diamond drill and the nasal septum fractured by opening the speculum. The sphenoidotomy is extended with the diamond drill and the rongeur to enable a sufficient overview within the sphenoid sinus. This approach is particularly useful in patients whose noses have been operated on previously, such as following nasal septum corrections by ENT surgeons. It is also very useful when a congenital or acquired nasal septum defect already exists.

During an entirely endoscopic transsphenoidal operation, it is recommended to proceed under vision provided by the endoscope through both nostrils. When we use this procedure, the positioning of the instruments is carefully checked by the image intensifier.

english [

Then, the medial nasal mucosa is coagulated and incised just in front of the vomer and a sphenoidotomy is performed bilaterally. On one side the endoscope, which has been fixed by a reliable device, is introduced. On the other side, microinstruments and suckers can be introduced into the sphenoid sinus. The procedure then follows that described above for the open microsurgical technique.

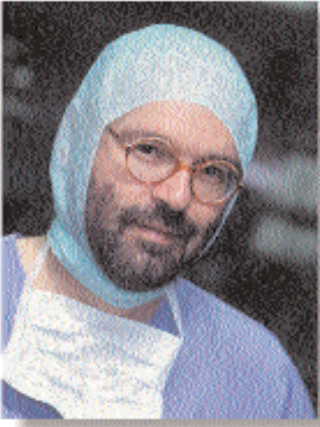español [

Otra variante a realizar es el abordaje directo perinasal sin preparación del túnel submucoso. Para esto el espéculo está insertado a través de una narina en la cavidad nasal y bajo guía fluoroscópica está dirigido hacia la silla, exactamente hacia la parte anterior del vomer. La porción medial de la mucosa debe ser coagulada e incidida en el parte anterior del vomer, y el septo nasal se fractura mediante el abrir del espéculo. El seno esfenoidal se abre con la fresa de diamante. La esfenoidotomía se aumenta con la misma y con una pinza Kerrison, permitiéndolo una vista suficiente del interior del seno esfenoidal. Este abordaje es especialmente útil en aquellos pacientes operados previamente por vía nasal, por ejemplo luego de la corrección del septo nasal por los otorrinolaringólogos, y en aquellos con defectos congénitos o adquiridos en el septo nasal.

La operación transesfenoidal con el uso de instrumental endoscópico nos permite una visión directa a través de las narinas. La posición correcta del instrumento se controla con el intensificador de imágenes.

Luego, la mucosa medial nasal se coagula y se incide justo en frente al vomer y se realiza una esfenoidotomía bilateral. El endoscopio se introduce de un lado, siendo necesario mantenerlo en una posición fija por medio de un instrumento confiable. El otro lado se utiliza para introducir microinstrumentos y aspiradores en el seno esfenoidal.

Los principios de la técnica quirúrgica para reseca los adenomas son similares a los previamente descritos en las técnicas microquirúrgicas abiertas.



**PROF. DR.
MICHAEL BUCHFELDER**

CURRICULUM

deutsch [Prof. Dr. Michael Buchfelder ist leitender Oberarzt an der Neurochirurgischen Klinik mit Poliklinik der Universität Erlangen-Nürnberg. Nach dem Medizinstudium an der Ludwig-Maximilians-Universität in München erfolgte die Weiterbildung zum Neurochirurgen bei Prof. Dr. Rudolf Fahlbusch in Erlangen, der sich eine langjährige gemeinsame Zusammenarbeit anschloss. So konnte er an der Klinik in Erlangen seinem besonderen Interesse an der technischen Weiterentwicklung von Operationen bei Hypophysentumoren an dem auch überregional für dieses Gebiet bekannten Zentrum unter idealen Bedingungen nachkommen. Sein klinisches und wissenschaftliches Arbeitsgebiet ist insbesondere die Biologie, Pathophysiologie, Diagnostik und Therapie von Hypophysenadenomen und anderen, selteneren raumfordernden Prozessen im intra- und suprasellären Bereich. In dieser Broschüre findet sich der Ablauf der transspheoidalen Operation eines Hypophysenadenoms so dargestellt, wie er, auch in der apparativen Ausstattung vom Autor üblicherweise durchgeführt wird.

Neben der Mitgliedschaft in den Deutschen Gesellschaften für Neurochirurgie und Endokrinologie gehört Prof. Dr. Buchfelder u.a. auch der European Neuroendocrine Association, der Endocrine Society, sowie der American Association und dem Congress of Neurological Surgeons an.

english [*Professor Dr. Michael Buchfelder is a senior neurosurgeon at the Department of Neurosurgery, University of Erlangen - Nuremberg in Germany. Following medical studies at the Ludwig-Maximilian-University in Munich he spent his neurosurgical residency in Erlangen with Professor Dr. Rudolf Fahlbusch, with whom he shared a long-term cooperation. The centre in Erlangen is highly modern, well-equipped and has an international reputation, and thus provided an ideal environment for Professor Dr. Buchfelder to pursue his specific interest in technical development of pituitary surgery. In addition, his clinical and scientific interests include the biology, pathophysiology, diagnosis and therapy of pituitary adenomas and other, rare space-occupying lesions in the intra and suprasellar region. In this brochure, the sequence of a typical transspheoidal operation of a pituitary adenoma, as typically performed by the author, is presented together with clear descriptions and illustration of the operative equipment used.*

Professor Dr. Buchfelder enjoys membership of the Deutsche Gesellschaft für Endokrinologie, the Deutsche Gesellschaft für Neurochirurgie, the European Neuroendocrine Association, the Endocrine Society, as well as the American Association and the Congress of Neurological Surgeons.

español [Prof. Dr. Michael Buchfelder es médico adjunto en jefe de la Clínica de Neurocirugía y Policlínica de la Universidad de Erlangen-Nürnberg. Al término de su carrera de medicina en la Universidad Ludwig-Maximilian en Munich siguió un posgrado en neurocirugía con el Prof. Dr. Rudolf Fahlbusch en Erlangen, del que surgió una duradera cooperación. De esta forma pudo profundizar bajo condiciones ideales en la reconocida clínica en Erlangen su interés especial en el desarrollo de técnicas para cirugías en tumores hipofisarios. Su área clínica y científica comprende principalmente la Biología, Patofisiología, Diagnóstico y Terapia de adenomas hipofisarios así como otras masas intracraniales raras en el área intra- y suprasellar. En este folleto se describe el procedimiento de la cirugía transesfenoidal de un Adenoma Hipofisario, en la forma y con el equipo médico como comúnmente es realizado por el autor.

Además de pertenecer a las Sociedades Alemanas de Neurocirugía y Endocrinología, Prof. Dr. Buchfelder es miembro entre otros de la European Neuroendocrine Association, de la Endocrine Society, así como del American Association y del Congress of Neurological Surgeons.

LITERATUR/REFERENCES/BIBLIOGRAFÍA

Cushing H: **The Weir Mitchell lecture: Surgical experiences with pituitary disorders.** JAMA 63, (1914), pp. 1514 -1525.

Fahlbusch R, Buchfelder M: **The transspheoidal approach to invasive sellar and clival lesions, in: Sekhar LM, Janecka IP (eds) Surgery of cranial base tumors.** Raven Press, New York (1993), pp. 337-349

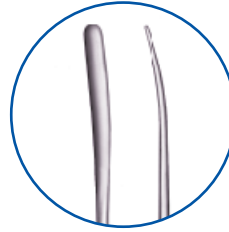

Griffith HB, Veerapen R: **A direct transnasal approach to the sphenoid sinus.** Technical note. J. Neurosurg 66 (1984), pp. 140-142

Hardy J: **Transspheoidal microsurgery of the normal pathological pituitary.** Clin Neurosurg 16 (1969), pp. 185-217

Jho HD: **Endoscopic pituitary surgery.** Pituitary 2 (1999), pp. 139-154

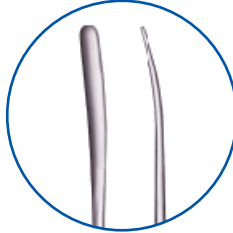
Laws ER: **Transspheoidal approach to lesions in and around the sella turcica, in: Schmidek HH, Sweet WH (eds) Operative neurosurgical techniques.** Grune & Stratton, New York (1983), pp. 327-341

Foto/Photo/Foto by:
Bernhard Dusch, GERMANY


BUCHFELDER

Dissektor starr, scharf, 26 cm, gerade
Dissector rigid, sharp, 26 cm, straight
 Disector rígido, afilado, 26 cm, recto

| | |
|--|------------------|
| | 41.404.01 |
|--|------------------|


BUCHFELDER

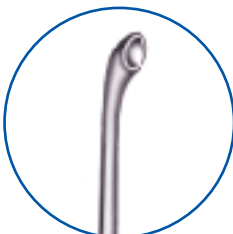Dissektor starr, stumpf, 26 cm, gerade
Dissector rigid, blunt, 26 cm, straight
 Disector rígido, sin filo, 26 cm, recto

| | |
|--|------------------|
| | 41.404.02 |
|--|------------------|


BUCHFELDER

Durahäckchen 26 cm, bajonettförmig
Dura hooklet 26 cm, bayonet shaped
 Ganchito p/dura madre, 26 cm, forma de bayoneta

| | |
|--|------------------|
| | 41.404.05 |
|--|------------------|


BUCHFELDER

Hypophysenlöffelchen 26 cm, bajonettförmig
Pituitary scoop 26 cm, bayonet shaped
 Cucharilla pituitaria 26 cm, forma de bayoneta

| | |
|--|------------------|
| | 41.404.07 |
|--|------------------|


BUCHFELDER

Löffelkürette scharf, aufwärts, 26 cm, bajonettförmig
Spoon curette sharp, upwards, 26 cm, bayonet shaped
 Cureta cuch. afilada, hacia arriba, 26 cm, forma de bayoneta

| | |
|--|------------------|
| | 41.404.09 |
|--|------------------|



BUCHFELDER

Kürette, stumpf, abwärts, 26 cm, bajonettförmig
Curette blunt, angled down, 26 cm, bayonet shaped
Cureta sin filo, angulada hacia abajo, 26 cm, forma de bayoneta

Ø mm

| | |
|---|------------------|
| 3 | 41.404.13 |
|---|------------------|



BUCHFELDER

Kürette, stumpf, abwärts, 26 cm, bajonettförmig
Curette blunt, angled down, 26 cm, bayonet shaped
Cureta sin filo, angulada hacia abajo, 26 cm, forma de bayoneta

Ø mm

| | |
|---|------------------|
| 5 | 41.404.14 |
|---|------------------|



BUCHFELDER

Kürette, scharf, aufwärts, 26 cm, bajonettförmig
Curette sharp, angled up, 26 cm, bayonet shaped
Cureta afilada, angulada hacia arriba, 26 cm, forma de bayoneta

Ø mm

| | |
|---|------------------|
| 3 | 41.404.18 |
|---|------------------|

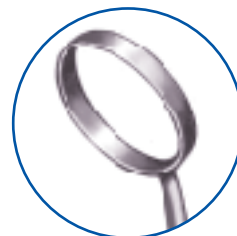

BUCHFELDER

Kürette, scharf, aufwärts, 26 cm, bajonettförmig
Curette sharp, angled up, 26 cm, bayonet shaped
Cureta afilada, angulada hacia arriba, 26 cm, forma de bayoneta

Ø mm

| | |
|---|------------------|
| 5 | 41.404.19 |
|---|------------------|



BUCHFELDER

Kürette scharf, aufwärts, 26 cm, bajonettförmig
Curette sharp, angled up, 26 cm, bayonet shaped
Cureta afilada, angulada hacia arriba, 26 cm, forma de bayoneta

Ø mm

| | |
|---|------------------|
| 8 | 41.404.20 |
|---|------------------|





BUCHFELDER

Dissektions-Spekulum geschlossen, für transspenoidale Eingriffe
Dissecting speculum closed valves, for transspenoidal approaches
 Espéculo para disección con valvulas cerradas, para el abordaje transesfenoidal

mm

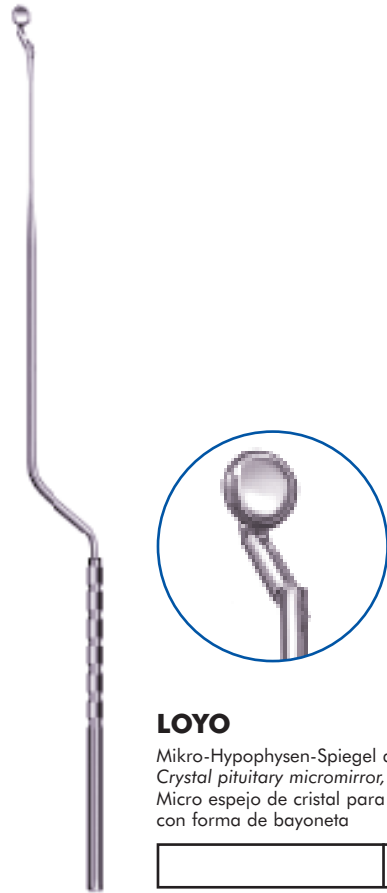
| | |
|----|------------------|
| 85 | 41.048.85 |
|----|------------------|


LOYO

Spekulum für transspenoidale Eingriffe, schwarz, mit Lippenschutz
Speculum for transspenoidal approaches, black, with lip guard
 Espéculo para el abordaje transesfenoidal, negro, con protector de labios

mm

| | |
|-----|------------------|
| 70 | 41.049.71 |
| 90 | 41.049.91 |
| 110 | 41.049.11 |



LOYO

Mikro-Hypophysen-Spiegel aus Glas, biegsam, 26 cm, bajonettförmig
Crystal pituitary micromirror, malleable, 26 cm, bayonet-shaped
Micro espejo de cristal para hipófisis, maleable, 26 cm, con forma de bayoneta

| | |
|--|------------------|
| | 41.400.52 |
|--|------------------|



FERGUSSON

Saugrohr mit Saugunterbrecher
Suction tube with suction stop
Tubo de aspiración con interruptor de succión

mm/Charr.

| | |
|--------|------------------|
| 2.3/7 | 40.313.23 |
| 3.0/9 | 40.313.30 |
| 4.0/12 | 40.313.40 |



FERGUSSON

Saugrohr ohne Saugunterbrecher
Suction tube without suction stop
Tubo de aspiración sin interruptor de succión

mm/Charr.

| | |
|--------|------------------|
| 2.3/7 | 40.314.23 |
| 3.0/9 | 40.314.30 |
| 4.0/12 | 40.314.40 |





WILLIGER

Raspatorium, flach. scharf
 Periosteal plain, sharp
 Periestomo plano y filoso

mm

| | |
|-----|------------------|
| 160 | 32.714.16 |
|-----|------------------|


NICOLA

Fasszängchen, scharf 16,5 cm
 Micro forceps, sharp spoon, 16,5 cm
 Micro pinza con cucharilla filosa, 16.5 cm

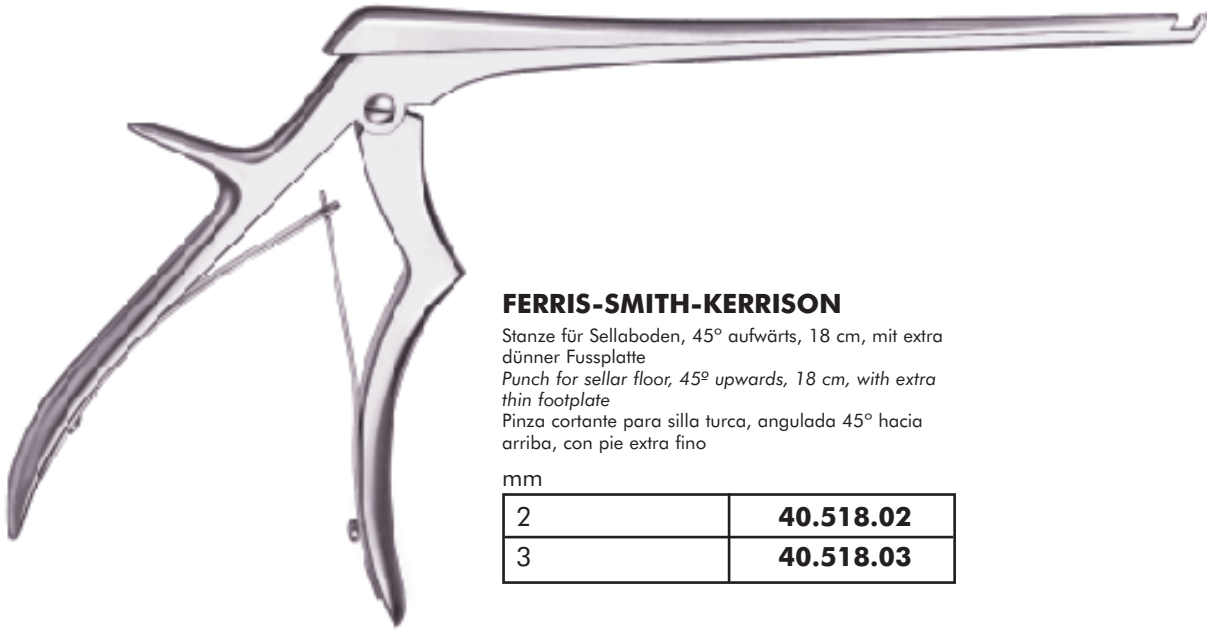
mm

| | |
|-----|------------------|
| 2,5 | 40.882.16 |
|-----|------------------|


NICOLA

Mikroschere 16,5 cm
 Micro scissors, 16,5 cm
 Micro tijera, 16.5 cm

| | |
|---------------------------|------------------|
| gerade / straight / recta | 40.884.16 |
| links / left / izquierda | 40.884.15 |
| rechts / right / derecha | 40.884.17 |



FERRIS-SMITH-KERRISON

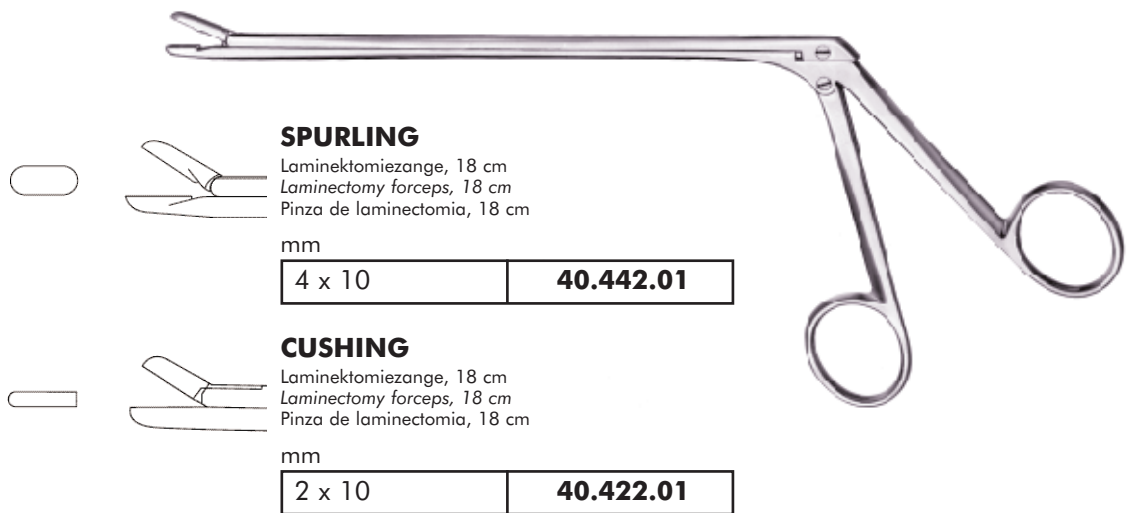
Stanze für Sellaboden, 45° aufwärts, 18 cm, mit extra dünner Fussplatte

Punch for sellar floor, 45° upwards, 18 cm, with extra thin footplate

Pinza cortante para silla turca, angulada 45° hacia arriba, con pie extra fino

mm

| | |
|---|------------------|
| 2 | 40.518.02 |
| 3 | 40.518.03 |



SPURLING

Laminektomiezeange, 18 cm

Laminectomy forceps, 18 cm

Pinza de laminectomia, 18 cm

mm

| | |
|--------|------------------|
| 4 x 10 | 40.442.01 |
|--------|------------------|

CUSHING

Laminektomiezeange, 18 cm

Laminectomy forceps, 18 cm

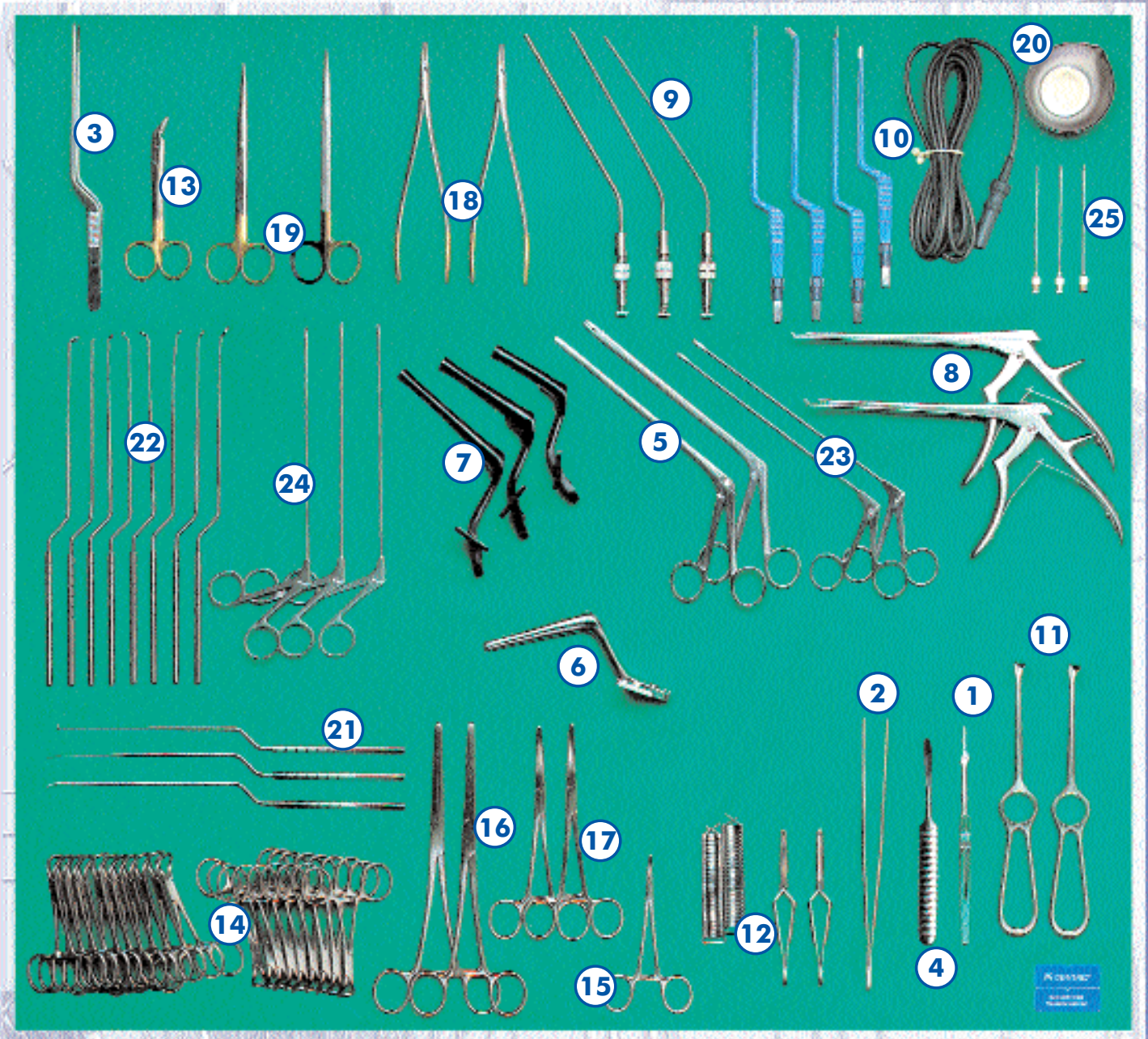
Pinza de laminectomia, 18 cm

mm

| | |
|--------|------------------|
| 2 x 10 | 40.422.01 |
|--------|------------------|



VORSCHLAG ZUR SATZZUSAMMENSTELLUNG
RECOMMENDATION FOR COMPLETE SET
RECOMENDACIÓN PARA SET COMPLETO





Image

| No. | Qty. | Art.-Nr. | Description |
|-----|------|-----------|--|
| | 1 | 88.540.15 | Container aluminium 580x280x150 mm, bottom non perforated, lid colour blue |
| | 1 | 88.260.13 | Sterilis.drape green 100x130 cm |
| | 2 | 88.710.26 | Identification label blue, with set description |

Tray 1

| | | | |
|---|---|-----------|---|
| | 1 | 88.590.05 | Wire basket 485x255x50 mm |
| | 1 | 88.260.04 | Sterilisation drape green 40 x 60 cm |
| ① | 1 | 06.107.00 | Scalpel handle no. 7 |
| ② | 1 | 11.308.20 | DEBAKEY atraumatic forceps 2,0/2,5 mm |
| ③ | 1 | 46.154.20 | JANSEN nasal forceps bajonet-shaped, 20cm |
| ④ | 1 | 32.714.16 | WILLIGER periosteal, plain, sharp, 16 cm |
| ⑤ | 1 | 40.442.01 | SPURLING forceps lam. 4x10 mm / 18,0 cm |
| | 1 | 40.422.01 | CUSHING forceps lam. 2x10 mm / 18,0 cm |
| ⑥ | 1 | 41.048.85 | BUCHFELDER dissecting speculum 85 mm, closed valves, for transspenoidal approaches |
| ⑦ | 1 | 41.049.71 | LOYO speculum 70 mm, black |
| | 1 | 41.049.91 | LOYO speculum 90 mm, black |
| | 1 | 41.049.11 | LOYO speculum 110 mm, black |
| ⑧ | 1 | 40.518.02 | Punch for sellar floor, 2 mm, 45° upwards, 18 cm, with extra thin footplate |
| | 1 | 40.518.03 | Punch for sellar floor, 3 mm, 45° upwards, 18 cm, with extra thin footplate |
| ⑨ | 1 | 40.313.23 | FERGUSSON suction tube 2,3 mm/7 Charr. with suction stop |
| | 1 | 40.313.30 | FERGUSSON suction tube 3,0 mm/9 Charr. with suction stop |
| | 1 | 40.313.40 | FERGUSSON suction tube 4,0 mm/12 Charr. with suction stop |
| | 1 | 40.314.23 | FERGUSSON suction tube 2,3 mm/7 Charr. without suction stop |
| | 1 | 40.314.30 | FERGUSSON suction tube 3,0 mm / 9 Charr. without suction stop |
| | 1 | 40.314.40 | FERGUSSON suction tube 4,0 mm/12 Charr. without suction stop |
| ⑩ | 1 | 90.190.30 | Bipolar cord 3 m, flat pin connector for Erbe/ Select/Martin (optionally available for other units) |
| | 1 | 90.603.22 | Bipolar forceps 220 mm, 1,0 mm blunt, bayonet-shaped, angulated up, flat pin connector |
| | 1 | 90.600.22 | Bipolar forceps 220 mm, 0,3 mm pointed bayonet-shaped, flat pin connector |
| | 1 | 90.602.22 | Bipolar forceps 220 mm, 1,0 mm blunt bayonet-shaped, flat pin connector |
| | 1 | 90.602.18 | Bipolar. forceps 180 mm, 1,0 mm blunt bayonet-shaped, flat pin connector |

Image

| No. | Qty. | Art.-Nr. | Description |
|-----|------|-------------|--|
| ⑪ | 2 | 21.029.25 | KOCHER-LANGENBECK retractor 25 x 6 mm |
| ⑫ | 2 | 26.616.12 | HEGENBARTH clip applying forceps, 12,5 cm |
| | 1 | 26.660.16 | MICHEL clips 16 x 3 mm |
| ⑬ | 1 | 08.835.12 | Universal wire scissors TC (to remove clips) |
| ⑭ | 20 | 14.112.09 | TOHOKU towel clamp 10 cm, blunt |
| ⑮ | 1 | 12.221.12 | HALSTED mosquito forceps, curved, 12 cm |
| ⑯ | 2 | 12.310.22 | ROCHESTER PEAN hemostatic forceps, straight, 22 cm (used as a sponge/swab forceps) |
| ⑰ | 2 | 12.311.16 | ROCHESTER PEAN hemostatic forceps, curved, 18 cm (used as a sponge/swab forceps) |
| ⑱ | 2 | 24.364.18 | TOENNIS needleholder TC, 18 cm |
| ⑲ | 1 | 07.197.16TN | LEXER fino scissors blunt/blunt, 16 cm, curved |
| | 1 | 07.283.18TN | METZENBAUM fino scissors, 18 cm, curved |
| ⑳ | 2 | 88.130.06 | Round bowl, stainless steel, Ø 60 mm |

Tray 2

| | | | |
|---|---|-----------|--|
| | 1 | 88.590.03 | Wire basket 485 x 255 x 30 mm |
| | 1 | 88.260.04 | Sterilis.drape green 40 x 60 cm |
| ⑳ | 1 | 41.404.01 | BUCHFELDER diss. rigid, sharp, straight, 26 cm |
| | 1 | 41.404.02 | BUCHFELDER diss. rigid, blunt, straight, 26 cm |
| | 1 | 41.404.05 | BUCHFELDER dura hooklet, bayonet-sh., 26 cm |
| ㉑ | 1 | 41.404.07 | BUCHFELDER pituitary scoop, 26 cm |
| | 1 | 41.404.09 | BUCHFELDER spoon curette sharp, angulated upwards, bayonet-shaped, 26 cm |
| | 1 | 41.404.13 | BUCHFELDER curette blunt 3 mm, downwards, bayonet-shaped, 26 cm |
| | 1 | 41.404.14 | BUCHFELDER curette blunt 5 mm, downwards, bayonet-shaped, 26 cm |
| | 1 | 41.404.18 | BUCHFELDER curette sharp 3 mm, upwards, bayonet-shaped, 26 cm |
| | 1 | 41.404.19 | BUCHFELDER curette sharp 5 mm, upwards, bayonet-shaped, 26 cm |
| | 1 | 41.404.20 | BUCHFELDER curette sharp 8 mm, upwards, bayonet-shaped, 26 cm |
| | 1 | 41.400.52 | LOYO crystal pituitary micromirror, malleable bayonet-shaped, 26 cm |
| ㉒ | 2 | 40.882.16 | NICOLA micro forceps, sharp, 2,5 mm, 16,5 cm |
| ㉓ | 1 | 40.884.16 | NICOLA micro scissors, straight 16,5 cm |
| | 1 | 40.884.15 | NICOLA micro scissors, left 16,5 cm |
| | 1 | 40.884.17 | NICOLA micro scissors, right 16,5 cm |
| ㉔ | 3 | 22.220.15 | Irrigation cannula buttoned, 1,5 x 80 mm LL |
| | 2 | 22.221.12 | Irrigation cannula blunt, 1,2 x 140 mm LL |





DEWIMED®



Quality

Flexibility

Reliability

Fragen Sie nach weiteren Neurochirurgie-Katalogen:

Ask for our free catalogues:

Contamos con diversos catálogos de neurocirugía:

| | | | |
|----------------------------------|-----------|---|-----------|
| Aneurysm Clips* | 00.031.00 | Ferris-Smith-Kerrison Detachable Punches* | 00.034.01 |
| Leyla Fixation System* | 00.032.00 | Micro Instruments* | 00.043.00 |
| | | LOYO Transsphenoidal Instruments* | 00.035.00 |

*Auch in Deutsch und Spanisch verfügbar.

*Disponible también en español y alemán.